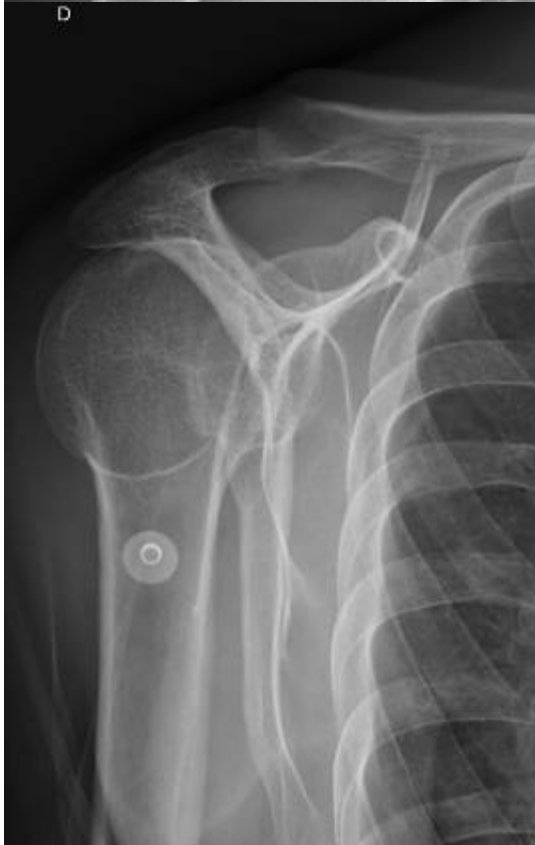
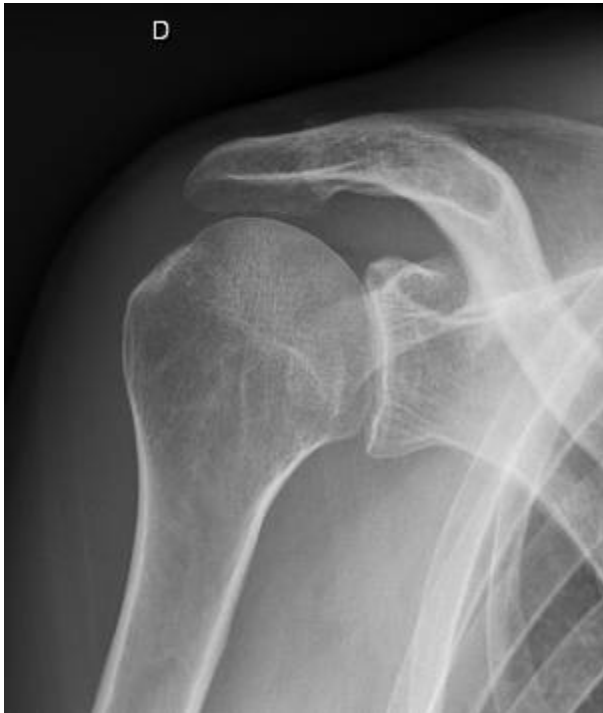
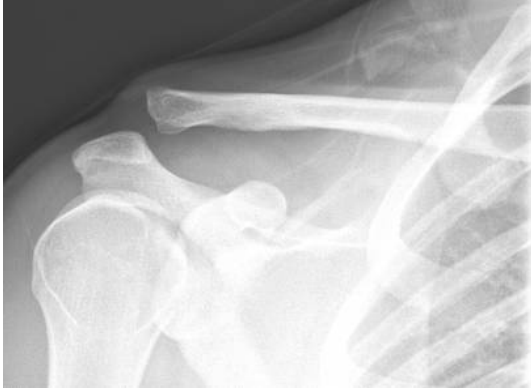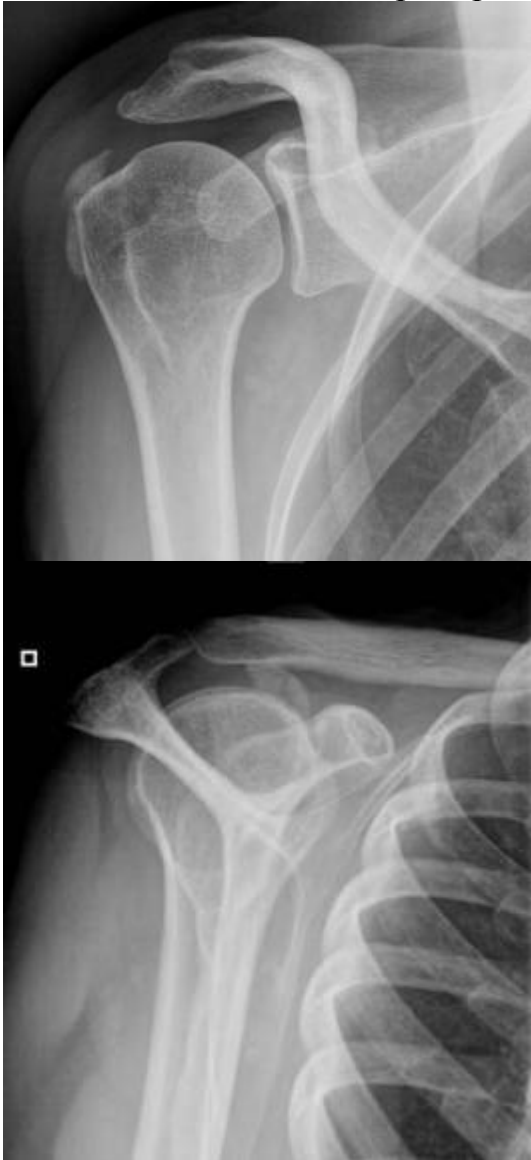Luxation posterieure



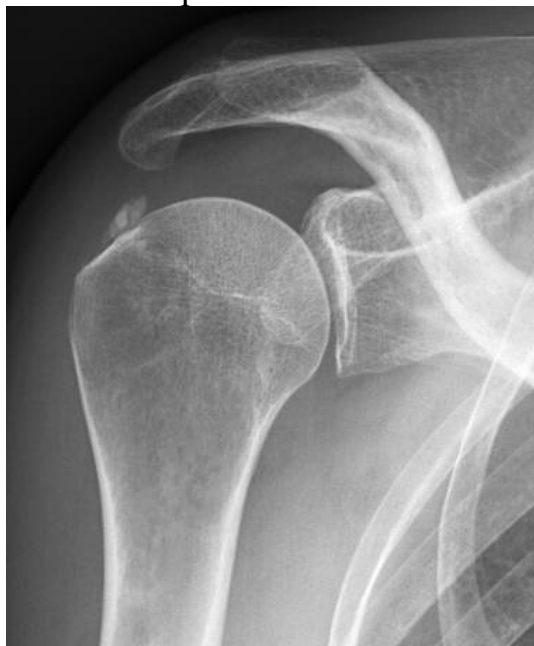Luxation acromio-claviculaire



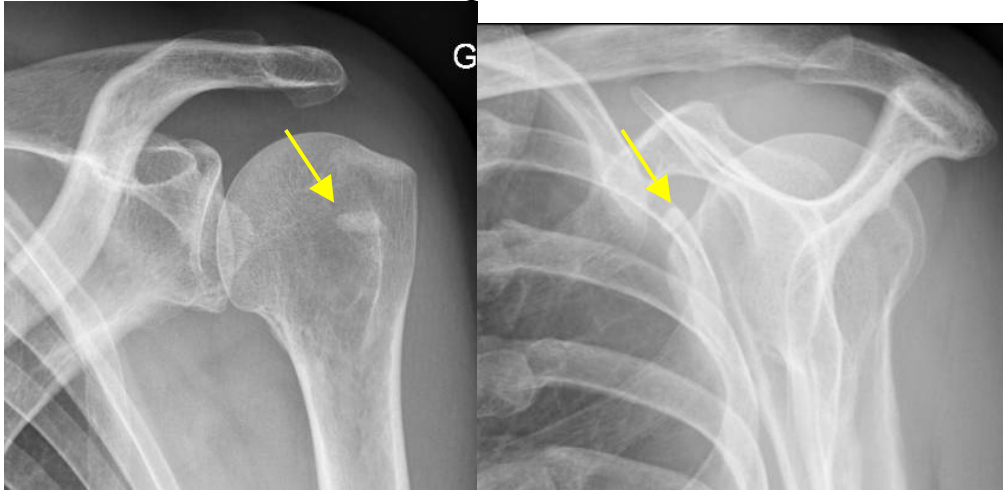
Calcification du tendon supra-épineux



Autre exemple de calcification du tendon supra-épineux



calcification du tendon sub-scapulaire



Fracture pathologique lyse osseuse : myélome



